1 Epidemiologie:

V ČR bylo v roce 2016 diagnostikováno celkem 998 nových případů karcinomu ovaria (odpovídá incidenci 18,58 onemocnění na 100 000 žen). Mortalita činila 11,69 na 100 000 žen, tj. 628 úmrtí. Ovariální karcinomy zaujímají dlouhodobě první místo v mortalitě na gynekologické nádory. U dvou třetin pacientek je nemoc diagnostikována v pozdním stadiu, které výrazně zhoršuje prognózu nemoci. Incidence ovariálního karcinomu stoupá s věkem a nejvyšší prevalence je mezi 6. a 7. dekádou života ženy. Celoživotní riziko rozvoje ovariálního karcinomu v běžné populaci se pohybuje kolem 1,5 %. Genetická zátěž se na všech případech ovariálního karcinomu účastní až v 15 % a nejlépe prozkoumanou je souvislost s mutacemi v genech BRCA 1 a BRCA2. Podle nejnovějších odhadů, u nosiček BRCA 1 mutace existuje riziko rozvoje ovariálního karcinomu kolem 39 % a u nosiček BRCA 2 mutace v 11 až 17 %. Rozvoj karcinomu ovaria je také častěji pozorován i u žen s rodinným výskytem hereditárního nepolyposního kolorektálního karcinomu (Lynchův syndrom). V současné době se karcinomy vaječníku, vejcovodu a primární peritonální karcinom mulleriánského původu řadí do společné skupiny stejného histopatologického původu. Počty karcinomů vejcovodů jsou malé. Pokročilé případy onemocnění mohou být histologem zařazeny mezi ovariální procesy.

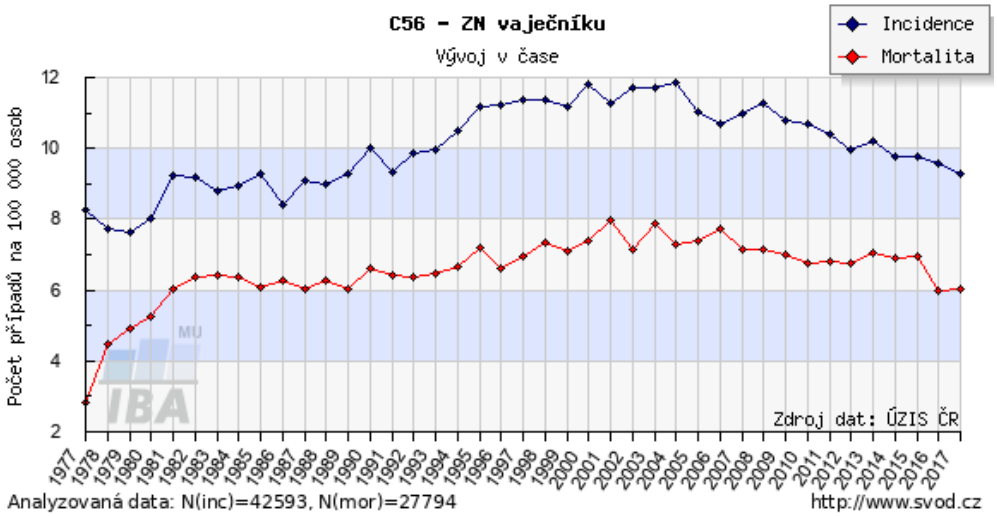

2 Etiologie:

V posledních letech došlo ke změnám v chápání procesu tumorogeneze ovariálního karcinomu. Současné poznatky ukazují na důležitou roli extraovariální tkáně. Prosazuje se dualistický model karcinogeneze, který dělí nádory do dvou skupin. V první skupině jsou nádory s celkově lepší prognózou postihující často pouze jeden vaječník (low-grade serózní a endometrioidní adenokarcinom, mucinózní adenokarcinom, zhoubný Brennerův tumor a část světlobuněčných adenokarcinomů).

Mezi prekurzory této skupiny patří benigní a borderline tumory patřičné diferenciace a endometrióza. Do druhé skupiny náleží nádory s výrazně horší prognózou (nediferencovaný karcinom, high-grade serózní, endometrioidní karcinom, smíšený maligní mulleriánský nádor, high-grade karcinom z přechodných buněk a část světlobuněčných adenokarcinomů). Jako prekurzor high-grade serózních karcinomů ovaria je v současnosti uváděn serózní tubární intraepiteliální karcinom (STIC), který má maligní potenciál a může diseminovat cestou implatačních metastáz.

3 Histologie:

Zhoubné novotvary vaječníků představují velmi heterogenní skupinu chorob. Nádor může vzniknout z jakéhokoliv typu buňky, která je přítomná v ovariální tkáni. Epiteliální nádory jsou odvozeny z epitelu povrchu ovaria a tvoří téměř 90% maligních nádorů ovarií. Dalšími důležitými, byť méně častými typy nádorů, jsou germinální ovariální karcinomy a nádory z buněk ovariálního stromatu, které naopak postihují mladší ženy a dívky. Ostatní typy maligních nádorů se vyskytují vzácně.

Nádory epiteliální

- serózní

- mucinózní
- endometrioidní
- ze světlých buněk (clear cell)
- Brennerův tumor
- nádory smíšené

Nádory z gonadálního mesodermu

- granulózový nádor ovaria
- arrhenoblastom
- jiné vzácnější mezodermální nádory ovaria

Germinální nádory

- dysgerminom
- non-dysgerminomy - z extraembryonálních tkání:
  - nádor ze žloutkového váčku
  - nádory z trofoblastu
  - choriokarcinom
  - z embryonálních tkání – teratom

4 Stanovení odpovědné osoby za diagnosticko – léčebný plán

Uvedení odpovědnosti pro ošetřujícího lékaře:

- Ošetřující lékař či lékař s kompetencí

5 Stanovení diagnózy - vyšetřovací metody:

Obligatorní vyšetření

- anamnéza
- somatické + komplexní gynekologické vyšetření včetně vyšetření per rektum - ultrasonografické vyšetření malé pánve - základní hematologické vyšetření
- biochemie s jaterními testy a ledvinnými funkcemi - krevní skupina, HbsAg, (HIV)
- CA 125, Ca 19-9 (u mladých - CEA, hCG, AFP)
- RTG – předozadní snímek plic - komplexní předoperační interní vyšetření - komplexní anesteziologické vyšetření

Fakultativní vyšetření

- CT malá pánev, břicho, retroperitoneum, metodou volby je NMR, PET, PET/CT - cystoskopie případně intravenózní urografie (IVU)
- rektoskopie
- kolonoskopie a/nebo irrigografie - jiná konziliární vyšetření dle přidružených onemocnění

6 Klasifikace nádorů včetně případných rizikových skupin:

Klasifikace se používá pro zhoubné nádory vaječníku epiteliálního i stromálního původu včetně nádorů hraniční malignity (borderline malignancy) či nádorů s nízkým maligním potenciálem (včetně intraabdominální uzliny, jako větší uzliny v omentu). Klasifikace se používá také pro karcinomy vejcovodu a karcinomy peritonea mulleriánského původu.

Diagnóza musí být ověřená histologicky a musí být stanoven grading. FIGO stadia jsou založena na chirurgickém stagingu Regionálními mízními uzlinami jsou uzliny pánevní (obturatorní, vnitřní, zevní a společné ilické, parametriální, sakrální) a paraaortální uzliny.

Tab. TNM 2017 a FIGO 2009 klasifikace pro nádory vaječníku, vejcovodu a primární peritoneální karcinom

TNM 2017 stadia	Subkategorie TNM	FIGO 2009	Definice

TX			Primární nádor nelze hodnotit
T1		I	Nádor omezen na vaječník (jeden nebo oba) nebo vejcovod (y)
	T1a	IA	Nádor omezen najeden vaječník; pouzdro intaktní, žádný nádor na povrchu vaječníku nebo vejcovodu; v ascitu/peritoneálním výplachu nejsou žádné maligní buňky
	T1b	IB	Nádor omezen na oba vaječníky nebo vejcovody; pouzdro intaktní, žádné známky nádoru na povrchu vaječníků nebo vejcovodů; v ascitu/peritoneálním výplachu nepřítomny maligní buňky
	T1c	IC	Nádor omezen na jeden nebo oba vaječníky nebo vejcovody s čímkoliv následujícím
	T1c1		Narušení pouzdra nádoru - rozsev způsobený chirurgickým výkonem
	T1c2		Ruptura pouzdra nádoru před chirurgickým zákrokem nebo nádor na povrchu vaječníku nebo vejcovodu
	T1c3		Nádorové buňky v peritoneálním výplachu nebo v ascitu
T2		II	Nádor postihuje jeden či oba vaječníky nebo vejcovody, se šířením v pánvi (pod linea terminalis), nebo primární peritoneální karcinom
	T2a	IIA	Šíření a/nebo implantace na dělohu a/nebo vejcovod (y), a/nebo vaječník (y)
	T2b	IIB	Šíření na jiné pánevní tkáně včetně střeva v rámci pánve

TNM 2017 stadia	Subkategorie TNM	FIGO 2009	Definice
T3 a/nebo N1		III[1])	Nádor postihuje jeden nebo oba vaječníky nebo vejcovody nebo primární peritoneální karcinom s mikroskopicky potvrzeným peritoneálním šířením mimo pánev a/nebo metastázy v retroperitoneálních mízních uzlinách
N1			Metastázy pouze v retroperitoneálních uzlinách
	N1a	IIIA1i	Metastázy v mízní uzlině ne více než 10mm v největším rozměru
	N1b	IIIA1ii	Metastázy vmízní uzlině více než 10mm v největším rozměru
	T3a a jakékoliv N	IIIA2	Mikroskopické mimopánevní (nad linea terminalis) peritoneální postižení s nebo bez postižení retroperitoneálních mízních uzlin, včetně postižení střeva
	T3b a jakékoliv N	IIIB	Makroskopické peritoneální metastázy pod linea terminalis 2cm nebo méně v největším rozmětu, včetně postižení střeva mimo pánev s nebo bez retroperitoneálních uzlin
	T3c a jakékoliv N	IIIC	Peritoneální metastázy pod linea terminalis větší než 2cm v největším rozmětu a/nebo metastázy v retroperitoneálních mízních uzlinách (zahrnuje šíření nádoru do pouzdra jater a sleziny bez šíření do parenchymu těchto orgánů
M1		IV	Vzdálené metastázy mimo peritoneální metastázy
	M1a	IVA	Pleurální výpotek s pozitivním cytologickým nálezem
	M1b[2])	IVB	Parenchymové metastázy a metastázy do momobřišních orgánů (včetně inguinálních mízních uzlin a mízních uzlin mimo břišní dutinu)

Vysvětlivky k horním indexům:

1) metastáza v pouzdru jater je T3/stadium III 2) metastáza v jaterním parenchymu je M1/stadium IV

N – Regionální mízní uzliny

NX regionální mízní uzliny nelze hodnotit

N0 regionální mízní uzliny bez metastáz

N1 metastázy v regionálních mízních uzlinách

N1 IIIA1 metastázy pouze v retroperitoneálních mízních uzlinách

N1a IIIA1i metastázy v mízní uzlině do 10mm včetně v největším rozměru

N1b IIIA1ii metastázy v mízní uzlině více než 10mm v největším rozměru

Patologická klasifikace pN: histologické vyšetření vzorků z pánevní lymfadenektomie má standardně zahrnovat 10 a více mízních uzlin. Jsou-li mízní uzliny negativní, ale nebylo dosaženo standardně vyšetřovaného počtu, klasifikuje se jako pN0.

M – Vzdálené metastázy

M0 bez vzdálených metastáz M1vzdálené metastázy M1a pleurální výpotek s pozitivní cytologií

M1b parenchymální metastáza a metastáza u extraabdominálních orgánů (včetně inguinálních mízních uzlin a uzlin mimo břišní dutinu)

Rozdělení do stadií (TNM klasifikace, 8. vydání)

Stadium I	T1	N0	M0
Stadium IA	T1a	N0	M0
Stadium IB	T1b	N0	M0
Stadium IC	T1c	N0	M0
Stadium II	T2	N0	M0
Stadium IIA	T2a	N0	M0
Stadium IIB	T2b	N0	M0
Stadium IIIA1	T1/2	N1	M0
Stadium IIIA2	T3a	N0,N1	M0
Stadium IIIB	T3b	N0,N1	M0
Stadium IIIC	T3c	N0,N1	M0
Stadium IV	jakékoliv T	jakékoliv N	M1
Stadium IVA	jakékoliv T	jakékoliv N	M1a
Stadium IVB	jakékoliv T	jakékoliv N	M1b

7 Léčba dle klinického stadia:

7.1 Operační léčba

Primární radikální nebo cytoredukční operace

Operační vstupy u této diagnózy jsou přísně v režimu onkogynekologické subspecializace v Komplexním onkologickém centru s výjimkou akutního život zachraňujícího operačního vstupu v neodkladné situaci, kterou může být např. obstrukční ileus. Důvodem je jasně prokázaná souvislost mezi optimálně provedeným operačním výkonem a délkou celkového přežívání. Operace v zařízeních s nedostatečnou erudicí není doporučena. Předoperačně je pacientka referována do multidisciplinárního týmu, který vylučuje z operační léčby pacientky s neresekabilními nálezy a se sekundárními malignitami pánve.

Cílem je dosažení úplného odstranění tumoru nebo maximální cytoredukce. Dutinu břišní otevíráme z dolní střední laparotomie s rozšířením nad pupeční jizvu. V případě ascitu provádíme jeho odběr na cytologické vyšetření, pokud ascites není přítomen, provádíme peritoneální laváž z jednotlivých kvadrantů dutiny břišní. Palpační revizí malé pánve střevních kliček jaterního povrchu, bráničních kupolí a lymfatických uzlin zjišťujeme rozsah procesu. Dále je třeba získat bioptické vzorky z peritonea močového měchýře, pravého a levého parakolického prostoru, bráničních kopul a peritonea pánevní stěny v místě primárního tumoru. Dle možností provedeme radikální operaci, zahrnující oboustrannou adnexektomii, hysterectomii, infrakolickou omentektomii, appendektomii, pánevní a paraaortální lymfadenektomii a extirpaci nádorových ložisek. Systematickou lymfadenektomii má smysl provádět tehdy, je-li výsledkem operace nulové reziduum Výjimkou připouštějící konzervativní operační řešení, jsou případy mladých žen se zájmem o graviditu. V těchto případech, pokud peroperační nález ukazuje na ohraničený proces postihující jeden vaječník, stadium IA nebo IC1 low grade serózní nebo endometriodní a peritoneální laváž neprokazuje přítomnost nádorových buněk, považujeme za dostačující výkon jednostrannou adnexektomii s ponecháním druhostranného vaječníku a dělohy. Celá diskuze s pacientkou musí být zaznamenána v dokumentaci s tím, že se nejedná o standardní postup.

Diagnózu stanovujeme podle mikroskopického nálezu z biopsie „na zmrzlo“. Excize z kontralaterálního ovaria je kontroverzní a v současné době se nedoporučuje. Součástí výkonu je biopsie z dutiny břišní a pánve, infrakolická omentektomie, appendektomie, pánevní a paraaortální lymfadenektomie (po odstup renálních žil). Provedení radikalizující operace se doporučuje po porodu. Nezbytnou podmínkou je v tomto případě informovaný souhlas pacientky. U pacientek ve stadiu Ib se v rámci konzervativní operace provádí oboustranná adnexektomie s ponecháním dělohy, pacientky poté mohou být zařazeny do programu IVF (s donorským oocytem).

V současné době je důrazný požadavek na strukturovaný operační protokol, jehož součástí jsou informace o rozsahu a lokalizaci onemocnění, provedeném operačním výkonu a ponechaném reziduálním nálezu. Podrobně musejí být popsány všechny oblasti v pánevní a abdominální dutině po kvadrantech a mají být uvedeny důvody, proč nebylo možno dosáhnout kompletní cytoredukce. Multidisciplinární tým by měl pravidelně diskutovat morbiditu a mortalitu operovaných pacientek.

Pokud byla pacientka operována mimo specializované onkogynekologické pracoviště a maligní onemocnění adnex bylo náhodným nálezem, adekvátní stagingová operace se provádí v KOC v druhé době. Pokud byla provedena stagingová operace, ale její součástí nebyla apendektomie, tato se nemusí doplňovat v případě, že v operačním protokolu je popsán nesuspektní appendix, nemusí se doplňovat ani v případě mucinózního adenokarcinomu vaječníku (dle příslušného ESGO standartu, viz www.esgo.org).

Radikalizující operace (interval debulking surgery - IDS)

Jedná se o operační vstup po předchozím neradikálním nebo neadekvátním výkonu. V současné době je apel tento postup volit pouze v případě, kdy pacientka operačního vstupu není schopná, respektive představuje výzamné riziko - primárně musí být vždy snaha o operační vstup s maximálním možným cytoredukčním výsledkem, co nejméně volit IDS. Provádí se obvykle po 3-4 sériích chemoterapie I. linie (ale lze stanovit individuálně). Při tomto druhém operačním vstupu je úkolem odstranění ponechaného zbytku vnitřního genitálu, reziduálního tumoru a doplnění výkonu o event. chybějící omentektomii, appendektomii, lymfadenektomii. Předpokladem pro kompletní výkon je ústup reziduálního tumoru prokázaný restagingovým vyšetřením. Ne vždy je však tento výkon úspěšný, s dostatečnou radikalitou a dosažením úplného odstranění zbytku nádoru. Po výkonu je pokračováno v chemoterapii.

Kritéria proti IDS dle restagingového CT:

- difúzní hluboká infiltrace radixu mezenteria
- miliární rozsev resp.karcinomatóza tenkých kliček v takovém rozsahu, jejichž resekce by vedla k syndromu krátkého střeva (pod 1,5m)
- difúzní nebo hluboká infiltrace stěny žaludku a/nebo duodena
- postižení hlavy a/nebo střední části pankreatu (kauda je resekabilní)
- postižení truncus coeliacus, hepatických arterií, levé gastrické arterie

Pacientka s prokázanou progresí při neoadjuvantní chemoterapii by neměla být operována s výjimkou situací, jakou je např. obstrukční ileus, kdy je vyvedena derivační stomie, jako paliativní operační výkon. Pokud tato situace nastane, je čas zrevidovat histopatologické závěry a znovu potvrdit, že se nejednalo o primárně low grade adenokarcinom nebo primárně o tumor z GIT.

HIPEC

Hypertermická intraperitoneální chemoterapie, je technika, při které je zahřátý roztok chemoterapeutické látky perfundován skrz peritoneální prostor. Cílem je zaměřit se na reziduální onemocnění po cytoredukční operaci (CRS) přímým působením na rakovinné buňky přítomné na peritoneálním povrchu.

Hypertermie má mnohonásobný účinek na rakovinné buňky:

1. teplo zahrnuje přímý cytotoxický účinek na rakovinné buňky zvýšenou produkcí lysozomů.
2. teplo má synergický účinek s některými chemoterapeutiky (cisplatina, paklitaxel, oxaliplatina a mitomycin) a zesiluje jejich účinek
3. teplo zlepšuje penetraci CHT, což vede ke zvýšené citlivosti nádorových buněk na chemoterapii a přerušení opravy DNA
4. Hypertermie také pomáhá snižovat rezistenci na cisplatinu
5. imunomodulační roli a zlepšuje imunitní odpověď proti nádorovým buňkám indukcí proteinů tepelného šoku (HSP), aktivací buněk prezentujících antigen a migrací lymfocytů

V rámci randomizovaných i nerandomizovaných studií bylo dosaženo protichůdných výsledků - většina doporučení nedoporučuje HIPEC jako terapii první volby. Podle doporučení ESMO není HIPEC považován za standard péče jako léčba první volby. Vzhledem k pozitivním výsledkům Van Driela et col a dalších prospektivních studií lze dle NCCN zvážit HIPEC s cisplatinou (100 mg/m2) jako možnost po intervalové debulkingové operaci (IDS) u žen ve III stádiu ca ovarii, které reagovaly nebo měli stabilní onemocnění po třech cyklech neoadjuvantní chemoterapie (NACT)

Second look operation

Provádí se po ukončení CHT I. linie pouze v rámci klinických studií nebo při nejasnosti o dalším léčebném postupu Zahrnuje odstranění nalezených nádorových ložisek, četné biopsie z malé pánve a dutiny břišní, laváže a event. exstirpace zvětšených uzlin.

Třetí event. další paliativní operace

Provádí se ve výjimečných případech, ohraničených solitárních recidiv anebo z důvodů komplikací při progresi onemocnění, nejčastěji při ileózních stavech.

Chemoterapie – viz bod 9

Ostatní léčebné modality:

Radioterapie – užíváme pouze ve výjimečných případech při přetrvávajícím ohraničeném ložisku v pánvi při nemožnosti operačního odstranění a rezistenci na chemoterapii.

Hormonální léčba – Tamoxifen 20 mg denně p.o. nyní užíván zcela výjimečně v rámci paliativní terapie recidivy. Megestrol acetát jako součást podpůrné léčby u kachexie pacientek. Inhibitory aromatáz.

7.2 Systémová léčba

Chemoterapie jako součást primární terapie

Po chirurgické léčbě nutno primární chemoterapii považovat za kurativní. Podmínkou potencionálně kurativní chemoterapie je performance status WHO 0,1,2, předpokládaná délka života více jak 6 měsíců, interkurentní onemocnění umožňující dodržet kurativní dávku.

Za standardní chemoterapeutický režim v léčbě karcinomu ovaria se aktuálně považuje kombinovaný režim paklitaxel/karboplatina, který se podává v třítýdenních intervalech. Platinové deriváty a taxany patří k nejúčinnějším cytostatikům, která se používají v léčbě karcinomu ovaria. Účinnost cisplatiny a karboplatiny je ekvivalentní, stejně tak jako účinnost paklitaxelu a docetaxelu. Přidání třetího léku do kombinace léčebné výsledky nezlepšuje, pouze se zvyšuje toxicita. Kombinace paklitaxel/CBDCA je dobře tolerovaná s uspokojivým profilem toxicity. I přesto existuje významný podíl zejména starších pacientek, které tuto kombinovanou terapii nedostávají. Důvody jsou multifaktoriální: preference pacientek, přítomnost komorbidit, neschopnost získat kondici po cytoreduktivním výkonu atd. Možnou alternativou ve strategii léčby s cílem zlepšit toleranci chemoterapie může být redukce dávek jednotlivých cytostatik v rámci kombinovaného režimu nebo dose-dense režimy. U pacientek vyššího věku a s četnějšími komorbiditami, které vyžadují aplikaci chemoterapie po cytoreduktivním výkonu, může být volbou číslo jedna monoterapie karboplatinou, která má menší toxicitu.

Stádium IA low grade

dispenzarizace bez adjuvantní chemoterapie (za podmínek úplné stagingové operace včetně systematické pánevní a paraaortální lymfedenektomie)

Stadium IB a IC1, IC2, IC3 low grade- aplikace chemoterapie volitelná (3-6 cyklů)

paklitaxel + CBDCA (ev. alternativní režimy)

Stadium IA, IB, high grade – indikována aplikace chemoterapie (3-6 cyklů)

paklitaxel + CBDCA (ev. alternativní režimy)

Stadium IC1, IC2 a IC3 – high grade - indikována adjuvantní chemoterapie (3-6 cyklů)

paklitaxel + CBDCA (ev. alternativní režimy)

Stadium II, III, IV bez ohledu na grade a histologický typ

Paklitaxel + CBDCA (ev. alternativní režimy), 6-9 cyklů

Tabulka č. 1

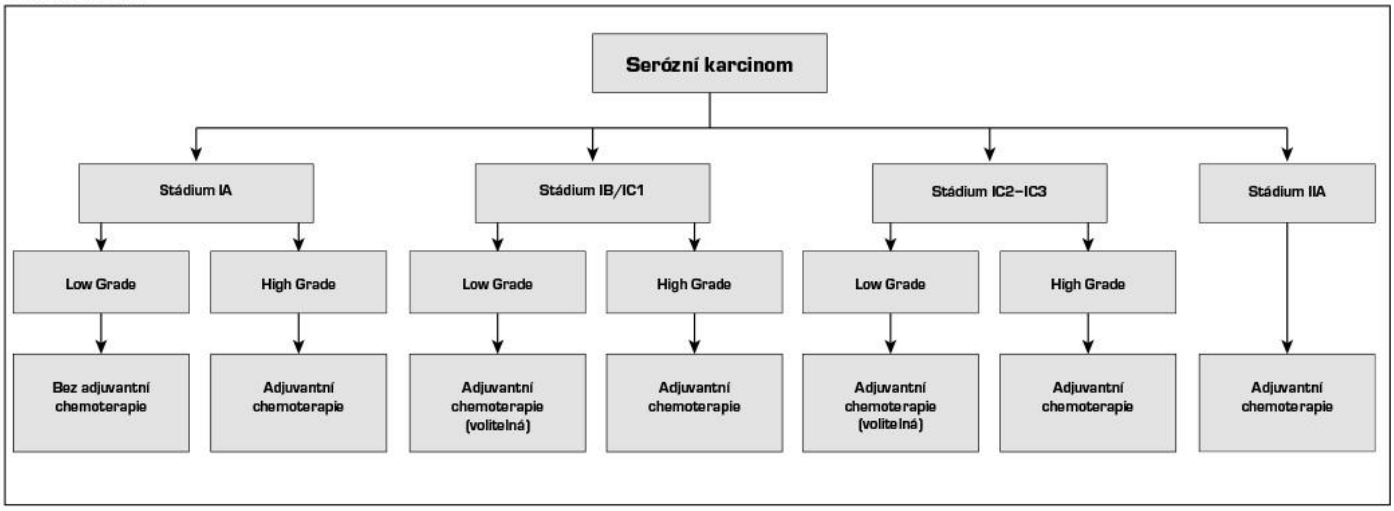

Neoadjuvantní chemoterapie je indikována u pacientek ve špatném celkovém stavu, u kterých není iniciálně možný rozsáhlý operační výkon (celkový stav, komorbidity atd.) a u pokročilých stadií onemocnění (bulky III a IV), u kterých je na základě zobrazova¬cích vyšetření malá pravděpodobnost dosažení optimálního výkonu. Rozhodnutí o operačním výkonu (interval debulking surgery, IDS) se zvažuje po třech až čtyřech cyklech aplikované chemoterapie. Za standardní režim se také považuje dvojkombi¬nace paklitaxel/karboplatina. Zejména u starších a oslabených pacientek získává neoadjuvantní chemoterapie na popularitě, protože je spojená s menší pooperační toxicitou. Údaje v randomizovaných studiích naznačují, že účinnost neoadjuvantní chemoterapie ve srovnání s primárním operačním výkonem je obdobná.

Intraperitoneální chemoterapie prokázala zlepšení přežití v několika rando¬mizovaných studiích u pacientek po optimální cytoredukční operaci. V současné době, se ale intraperitoneální aplikace chemoterapie po primárním operačním výkonu nepovažuje standardní terapii. V minulých letech byla i.p. chemoterapie doporučována pro pacientky stádia FIGO III v případě pooperačního rezidua menšího než 1 cm. Není vhodná pro pacientky s operačními výkony na střevě v rámci primární operace. Preferovaným režimem byla kombinace paklitaxelu (135 mg/m2 intravenózně D1 v 3–24 hodinové infuzi) a cisplatiny (75 mg/m2 intraperitoneálně D2) následovaná podáním paklitaxelu intraperitoneálně D8 (60 mg/m2). Chemoterapie se podává v třítýdenních intervalech, celkově se doporučuje podat 6 cyklů. Tato léčba by měla být prováděna na pracovištích, která mají s tímto přístupem zkušenosti.

8 Uvedení odpovědnosti za jednotlivé modality léčby u každého podílejícího se oboru:

Za chirurgickou léčbu je odpovědný onkogynekologický tým. U lokálně pokročilých onemocnění může být chirurgická léčba vedená multioborově ve spolupráci s urologem a chirurgem.

Radioterapie patří do kompetence radiačního onkologa. Za podávání chemoterapie je odpovědný vedoucí onkogynekologického oddělení, klinický onkolog a případně radiační onkolog (konkomitantní chemoterapie). Pacientky jsou referovány v Komisi pro gynekologické nádory.

9 Chemoterapeutické režimy

Standardní dávkování paklitaxel – platina a alternativní režimy

paklitaxel 175 mg/m2
karboplatina 5 - 7 AUC (interval 21 dnů)

paklitaxel 175 mg/m2
cisplatina 75 mg/m2 (interval 21 dnů)

paklitaxel 80 mg/m2 D1, 8, 15
CBDCA AUC 6 D1 (interval 21 dnů)

docetaxel 60-75 mg/m2 D1
CBDCA AUC 6 D1 (interval 21 dnů)

U pacientek starších 65 let nebo ve špatném celkovém stavu či s četnými a závažnými interkurencemi, lze zvážit monoterapii platinovým derivátem nebo kombinovaný weekly režim.

paklitaxel 60 mg/m2 (interval 7 dnů)
CBDCA AUC 2 D1

DDP mono (interval 21 dnů)
cisplatina 75-100 mg/m D1

CBDCA mono (interval 21 dnů)
karboplatina AUC 5 – 6 D1

Kombinovaná intravenózní a intraperitoneální chemoterapie (NCCN Guidelines)

paklitaxel/ cDDP i.v./ intraperitoneálně (interval 21 dnů)
paklitaxel 135 mg/m2 i.v. kontinuální infuze 24 hodin D1
cisplatina 75-100 mg/m2 i.p. (intraperitoneálně) po i.v. aplikaci paklitaxelu D2
paklitaxel 60 mg/m2 i.p. (intraperitoneálně)

Bevacizumab byl v primární terapii testován v randomizovaných studiích ICON7 a GOG 0218. V obou studiích byl podáván režim paklitaxel/karboplatina s bevacizumabem, nebo bez něj. Lišily se pouze jednotlivé dávky bevacizumabu (7,5 mg/kg vs. 15 mg/kg) a počet aplikovaných cyklů (12 vs. 15 měsíců). Nasazení udržovací léčby bevacizumabem vedlo k prodloužení PFS, avšak celkové přežívání prodlouženo nebylo. Zlepšení celkového přežití (OS) je omezeno pouze na retrospektivní analýzu vysoce rizikových pacientek v rámci studie ICON7. V našich podmínkách je aktuálně možno léčit bevacizumabem pacientky v rámci 1. linie právě na základě této studie. Jedná se o pacientky s pokročilým karcinomem vaječníků, vejcovodů nebo primárním nádorem pobřišnice (FIGO stádia IV nebo stádia III u neoperovaných pacientek nebo

stádia III s větším než 1 cm residuem po operaci), kterým je aplikován bevacizumab v dávce 7,5 mg/kg každé 3 týdny v kombinaci s karboplatinou a paklitaxelem po dobu 6 léčebných cyklů. Následně se pokračuje v samostatné léčbě bevacizumabem. Léčba bevacizumabem se ukončuje při trvání léčby 12 měsíců (celkově 18 cyklů) nebo při progresi onemocnění či intoleranci.

ICON 7

paklitaxel	175 mg/m2	D1
CBDCA	AUC 5-6	D1
bevacizumab	7,5 mg/kg	D1 à 3 týdny

Chemoterapie 6 cyklů, bevacizumab se zahajuje s 1 nebo 2 cyklem chemoterapie tak, aby byl zachován odstup minimálně 4 týdny od operace – délka aplikace 12 měsíců.

Chemoterapie jako součást sekundární léčby

Pacientky, u nichž není předpoklad odpovědi na léčbu platinovým derivátem

Jedná se zpravidla o pacientky, u nichž je recidiva nebo progrese onemocnění diagnostikována v kratším časovém odstupu od předchozí linie s platinovým derivátem - nejčastěji v intervalu kratším než 6 měsíců, nebo pacientky progredující na léčbě pla¬tinovým derivátem. Ve II. a dalších linií lze doporučit léčbu monoterapií nebo kombinaci s bevacizumabem. Chirurgický vstup má pouze paliativní záměr - např. ileózní stav, atd. V této skupině pacientek lze předpokládat přibližně stejnou pravděpodobnost odpovědi na chemoterapii u všech používaných agens. Není doporučovaná monochemoterapie s pla¬tinovým derivátem.

U indikovaných pacientek lze očekávat největší benefit kombinace chemoterapie s bevacizumabem.Ve studii AURELIA byl kombinovaný bevacizu¬mab s paklitaxelem, topotekanem nebo pegylovaným liposomálním doxorubicinem. V našich podmínkách lze pacientkám s platinarezistentním onemocněním nabídnout kombinaci paklitaxelu, který je podáván týdně v dávce 80 mg/m2 a bevacizumabu v dávce 10 mg/kg, který je aplikován každých 14 dnů Bevacizumab je v této indikaci hrazen pouze pacientkám, které nebyly léčeny více než dvěma před¬chozími liniemi chemoterapie. V případě kombinace s jiným chemoterapeutickým preparátem je nutno schválit tuto kombinaci zdravotní pojišťovnou.

Doporučený režim pro pacientky nepředléčené bevacizumabem

dávka (mg/m2)		**den aplikace**	**opakování cyklu**
paklitaxel	týdně 80	1., 8., 15., 22.	à 4 týdny
bevacizumab	10 mg/kg	1., 15.	à 4 týdny
topotekan	4	1., 8., 15.	à 4 týdny
bevacizumab	10 mg/kg	1., 15.	à 4 týdny
pegylovaný lipozomální doxorubicin	40	1.	à 4 týdny
bevacizumab	10 mg/kg		à 4 týdny

Doporučené režimy u pacientek předléčených bevacizumabem, nebo režimy vyšších linií

A/ gemcitabine 800 mg/m2 i.v. v týdenním režimu (weekly)

B/ etoposide 50 mg/m2 p.o. 10-14 dnů se 14 denní pauzou (perorální etoposid není t.č. v ČR dostupný)

C/ liposomální doxorubicin 50 mg/m2 i.v. (interval28 dnů)

D/ doxorubicin 50 mg/m2 i.v. (interval28 dnů)

E/ docetaxel 100 mg/m2 i.v. (interval21 dnů)

F/ paklitaxel 80mg/m2 i.v. v týdenním režimu (weekly)

G/ topotecan 1,5 mg/m2 i.v. 1.-5. den (interval 28 dnů)

Pacientky, u nichž je předpoklad odpovědi na léčbu platinovým derivátem

Zpravidla se jedná o pacientky, u nichž je diagnostikována recidiva/progrese onemocnění po době delší než 6 měsíců od ukončení předchozí linie chemoterapie s platinovým derivátem. Sekundární debulking je doporučovaný při relapsu onemocnění minimálně po 6 měsících od primární léčby (1. recidiva onemocnění), preferovaným postupem je však provedení debul kingu v případě progrese po 12 a více měsících. Nejvhodnější k operaci je solitární recidiva u pacientek v dobrém celkovém stavu Pouze kompletní cytoredukce vede k prodloužení celkového přežití. Aktuálně probíhá snaha najít co nejlepší skórovací systém, který by byl schopen co nejlépe odhalit pacientky vhodné k sekundárnímu debulkingu. Nejznámější je tzv. AGO skóre Pracovní skupiny pro gynekologickou onkologii (Arbeitsgemeinschaft Gynäkologische Onkologie), u kterého se hodnotí PS, dále dosažení kompletní resekce po primární operaci a množství ascitu. U žen s dobrým výkonnostním stavem a/nebo chirurgicky od¬straněnou recidivou je chemoterapie potencionálně kurativní. Chemoterapie má potenciál dosažení dlouhodobé remise. Při rozhodování o typu chemoterapie je nutno zvažovat kvalitu života s ohledem na další toxicitu léčby. Kombinovaná chemoterapie založená na platinovém derivátu v této skupině dosahuje lepších výsledků než monoterapie. U pacientek dosud neléčených antiangiogenní léčbou je možná kombinace CBDCA/gemcitabin/bevacizumab (OCEAN) nebo CBDCA/paklitaxel/bevacizumab (GOG 313) nebo Caelyx/CBDCA/bevacizumab

Možné kombinace cytostatik jsou založeny na kombinaci s platinovým derivátem, 6 až 8 cyklů.

Používané chemoterapeutické režimy:

paklitaxel 175 mg/m2 D1
karboplatina 5-7 AUC D1 (interval 21 dnů)

paklitaxel 80 mg/m2 D1,8,15
karboplatina 5-6 AUC D1 (interval 21 dnů)

DOCE + DDP

docetaxel 50-100 mg/m2 D1
cisplatina 75 mg/m2 D1 (interval 28 dní)

DOCE +CBDCA

docetaxel 60-70 mg/m2 D1
karboplatina 5-6 AUC D1 (interval 21 dnů)

GEM/DDP

gemcitabin 500-1000 mg/m2 D1, 8, 15
cisplatina 75 mg/m2 D1 (interval 28 dní)

GEM/CBDCA

Karboplatina 5-6 AUC D1
Gemcitabin 1000 mg/m2 D1,8 (interval 21 dní)

CAELYX/CBDCA (interval 28 dní)

lipozomální pegylovaný doxorubicin 30 mg/m2 D1
CBDCA AUC 5 D1

Doporučený režim pro pacientky nepředléčené bevacizumabem

Gemcitabin	1000 mg/m2	D1, 8	
CBDCA	AUC 4	D1	
bevacizumab	15 mg/kg	D1	(interval 21 dní)

lipozomální pegylovaný doxorubicin	30 mg/m2	D1	
CBDCA	AUC 5	D1	
Bevacizumab	10 mg/kg	D1, 15	(interval 28 dnů)

Chemoterapie 6 cyklů a bevacizumab od 1 (event. 2 pooperačního) cyklu chemoterapie do progrese onemocnění.

Režimy pro monoterapii

A/ CBDCA (interval 21 dní) karboplatina AUC 5 D1

B/ Gemcitabin (interval 28 dní) gemcitabin 1250.00 mg/m2 D1, D8, D15

C/ Paklitaxel weekly (interval 7 dní) paklitaxel 80 mg/m2 D1

D/ Docetaxel weekly (interval 7 dní) docetaxel 40 mg/m2 D1

E/ Topotecan weekly (interval 7 dní) topotecan 4 mg/m2

F/ Topotecan (interval 28 dní) topotecan 1,5 mg/m2 i.v. D1,2,3,4,5

G/ Lipozomální doxorubicin (interval 28 dní) Caelyx 50 mg/m2

PARP inhibitory

V době diagnózy může až 50% epiteliálních ovariálních karcinomů vykazovat poruchu v opravě DNA cestou homologní rekombinace a to v důsledku genetické nebo epigenetické alterace genů této dráhy. Poškození homologní rekombinace je v současné době důležitým terapeutickým cílem u epiteliálního ovariálního karcinomu. PARP 1 je kritický enzym buněčné proliferace a opravy DNA poškození - především jednovláknových zlomů (SSB, single-strand break) v procesu excize bází (base excision repair, BER). DNA PARP1 protein se naváže přímo na místo poškození DNA, zde vytváří rozvětvené řetězce poly (ADP-ribózo) polymeru, na které se vážou další reparační enzymy. Při inhibici PARP se mění neopravené jednoduché zlomy během replikace na zlomy dvojité, které jsou za normálních okolností opravovány bezchybným mechanizmem homologní rekombinace, na které se podílí právě geny BRCA1 a BRCA2 Absence funkční homologní rekombinace (HR) nebo procesu excize bází (BER) nemá vliv na životaschopnost buněk, ale deficit obou procesů dohromady vede k syntetické smrti buňky. V případě mutace genů BRCA 1 a 2 závisí oprava DNA buněk nádoru především na PARP. Pokud je však i PARP inhibován dochází k chromozomální instabilitě, zástavě buněčného cyklu a apoptóze.

Inhibitory poly (ADP-ribóza) polymerázy (PARP) jsou považovány za jednu z nejzajímavějších nových možností léčby ovariálního karcinomu. Nejvyšší účinnost PARP inhibitorů byla zaznamenána v terapii pacientek s karcinomem vaječníků nesoucím BRCA mutaci, a to buď mutaci zárodečnou, nebo mutaci somatickou. Je ale známé, že aktivita PARP inhibitorů je přítomna také u karcinomů BRCAwt (wild type), zejména u high-grade serózních karcinomů (HGSC), které vykazují homologní rekombinantní nedostatečnost (HRD) prostřednictvím mutací nebo jiných molekulových odchylek v dalších kritických genech pro opravu DNA (RAD51C/D, BRIP1, PALB2 atd…).

V ČR je k dispozici z řad PAPR inhibitorů preparát olaparib (LYNPARZA), který je určený k udržovací léčbě dospělých pacientek s relabujícím high grade serózním epiteliálním karcinomem vaječníku, vejcovodu, nebo primárním peritoneálním tumorem s mutací BRCA 1/2 (zárodečnou a/nebo somatickou) citlivým na léčbu platinou. Po chemoterapii na bázi platiny ve II a vyšší linii musí pacientky dosáhnout částečné nebo kompletní odpovědi, po které je nasazená udržovací terapie olaparibem (nejpozději do 8 týdnů po posledním cyklu CHT) a terapie probíhá do progrese či neakceptovatelné toxicity. Přípravek Lynparza je hrazen z veřejného zdravotního pojištění.

	dávka (mg)	den aplikace	opakování cyklu
*Olaparib	400		2× denně kontinuálně do progrese

Léčba Olaparibem má být zahájena nejpozději 8 týdnu po podání poslední série chemoterapie s platinovým derivátem.

Dále je z veřejného zdravotného pojištění schválená indikaci olaparibu k udržovací léčbě i u nově diagnostikovaných pacientek s pokročilým karcinomem vaječníku, tuby a primárním peritoneálním tumorem, které po chemoterapii na bázi platiny dosáhly odpověď charakteru PR nebo CR – tato indikace je založená na základě výsledků studie SOLO 1. Pacientky byly léčeny tabletami Olaparibu v dávce 300 mg 2× denně. Tato studie fáze III prokázala 70% snížení rizika progrese onemocnění nebo smrti s udržovací léčbou olaparibem po dosažení úplné nebo částečné odpovědi na první linii standardní chemoterapie na bázi platiny u BRCA 1/2 mutovaných pacientek s nově diagnostikovaným pokročilým ovariálním karcinomem.

Lynparza v kombinaci s bevacizumabem je indikována pro:

udržovací léčbu pacientek s pokročilým high –grade epiteliálním karcinomem vaječníků, vejcovodu nebo primárním peritoneálním karcinomem (FIGO III a IV), které dosáhly odpověď (úplnou nebo částečnou) po dokončení první linie chemoterapie na bázi platiny, a které mají potvrzený deficit homologní rekombinace (HRD) definovaný buď mutací BRCA 1, BRCA 2 a / nebo genomovou nestabilitou

Tato indikace byla schválena EMO- u na základě klinické studie fáze III PAOLA-1/ENGOT-ov25 kde kombinovaný maintenace režim (Olaparib/Bevacizumab) u BRCA mutovaných pacientek přinesl prodloužení PFS na 37,2 měsíce versus 21,7 měsíce při maintenace terapii samotným bevacizumabem.

Dalším PARP inhibitorem, který lze použít v terapii karciomu ovaria je niraparib. Připravek Zejula je indikován bez ohledu na mutační statut (tzn. i u gBRCA nebo sBRCA negativních pacientek):

- jako monoterapie k udržovací léčbě dospělých pacientek s pokročilým high grade epiteliálním karcinomem vaječníků (stadia FIGO III a IV), vejcovodů nebo primárním karcinomem peritonea, které odpovídají (úplná nebo částečná odpověď) po dokončení první linie chemoterapie založené na platině.

	dávka (mg)		opakování cyklu
Zejula cps.	200 nebo 300 mg 300 mg (u pacientek s hmotností ≥ 77 kg a výchozím počtem trombocytů ≥ 150 000/µl)		1× denně kontinuálně 3 roky nebo do progrese

Režimy 3. a další linie

Je léčbou paliativní, možno použít kterýkoliv režim II. linie, pokud nebyl použit dříve, připouští-li to stav pacientky. Má cíl prodloužení a zvláště pak zlepšení kvality života pacientky. Důraz kladen na minimální toxicitu chemoterapie, s výhodou užívána cytostatika v monoterapii.

Regionální chemoterapie

V rámci primární terapie se v MOÚ nepoužívá. Při paliativní léčbě recidivy onemocnění k zabránění tvorby ascitu se využívá aplikace DDP intraperitoneálně a u paliativní léčby pleurálního výpotku aplikace bleomycinu intrapleurálně.

<u>Ostatní epiteliální ovariální ZN</u>

Chemoterapie jako součást primární léčby

Po chirurgické léčbě neepiteliálních ovariálních ZN nutno považovat primární chemoterapii za kurativní

Clear cell karcinomy ovaria

Po kompletním chirurgickém stagingu či radikální operaci je další terapie shodná s high grade epiteliálními karcinomy ovaria.

Tabulka č. 2

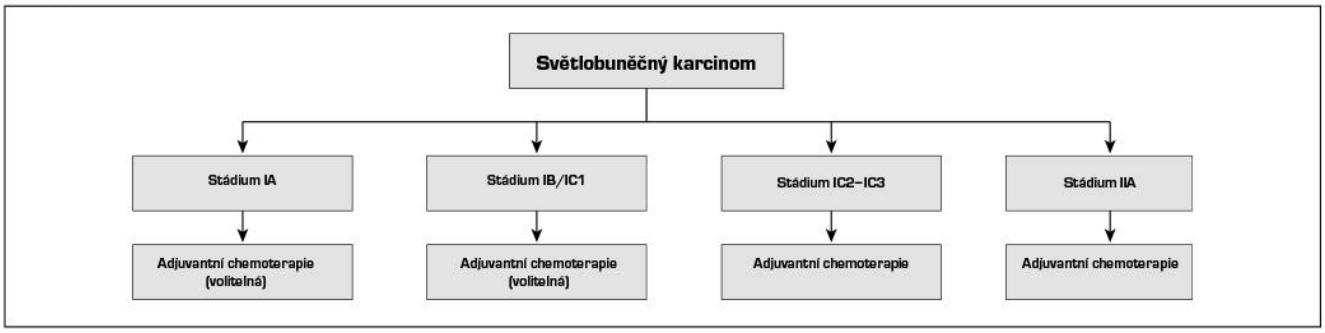

Karcinosarkom (Maligní smíšený Mulleriánský tumor)

Po kompletním chirurgickém stagingu či radikální operaci je další terapie shodná s high grade epiteliálními karcinomy ovaria. Dále lze použít chemoterapeutické režimy: DDP/IFO, CBDCA/IFO, IFO/paklitaxel

Mucinózní karcinom

U tohoto karcinomu by mělo být v rámci stagingových vyšetření provedeno došetření GIT-u (GFS, koloskopie) a stanovení hladiny CEA. U této histologie jde kromě chemoterapie platinový derivát / taxán zvážit i chemoterapii režimem FOLFOX nebo XELOX.

Tabulka č. 3

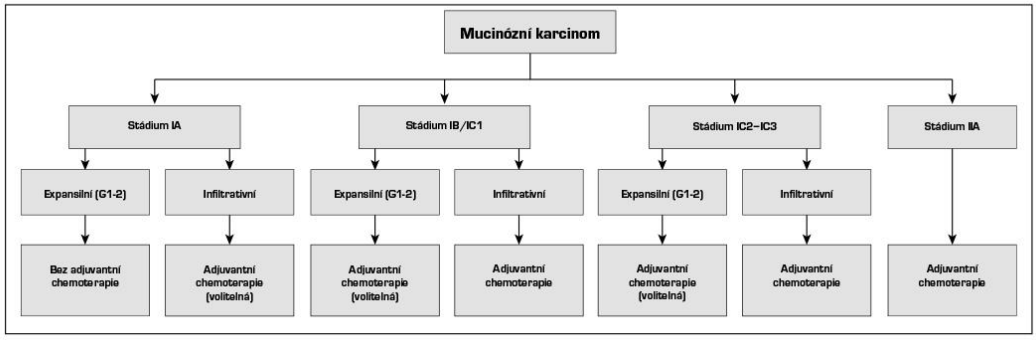

Low grade serózní /endometroidní karcinom

U této histologie lze kromě chemoterapie, která je shodná s režimy používanými u high grade ovariálních karcinomů, zvážit v případě low grade karcinomů i hormonoterapii – inhibitory aromatázy (anastrozol, letrozol, exemestan), leuprolid acetát či tamoxifen.

Tabulka č. 4

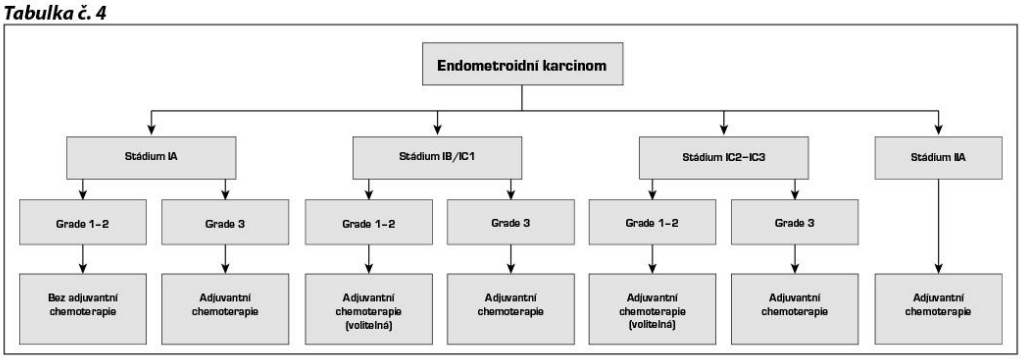

Neepiteliální ovariální ZN

Germinální ZN

Management terapie dysgerminomu a nezralého teratomu

Tabulka č. 5

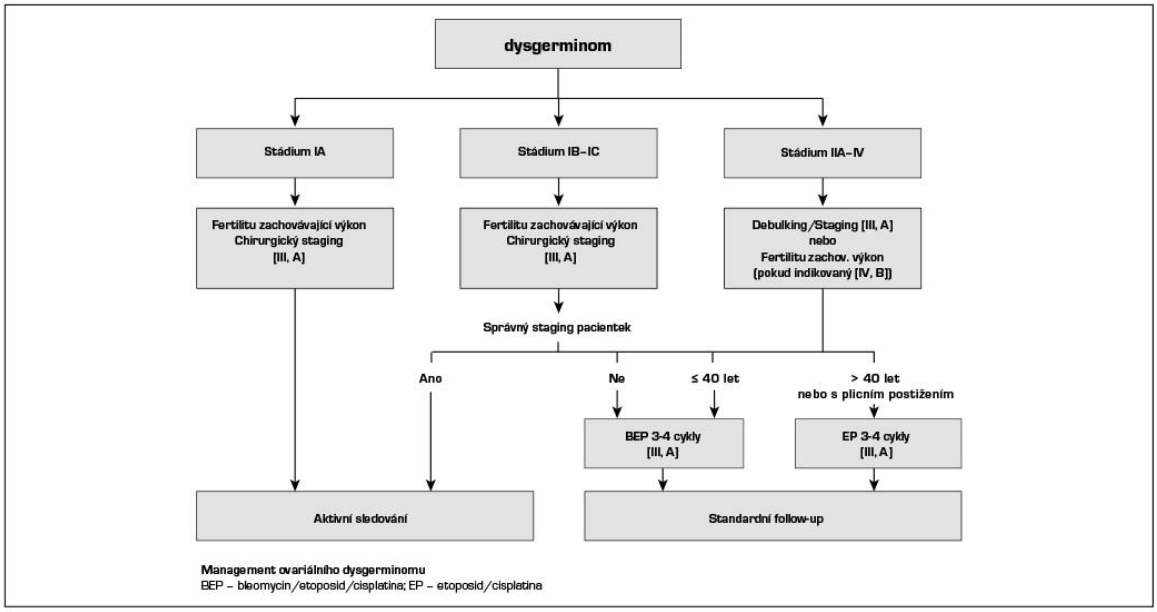

Management ovariálního dysgerminomu
BEP – bleomycin/etoposid/cisplatina; EP – etoposid/cisplatina

Tabulka č. 6

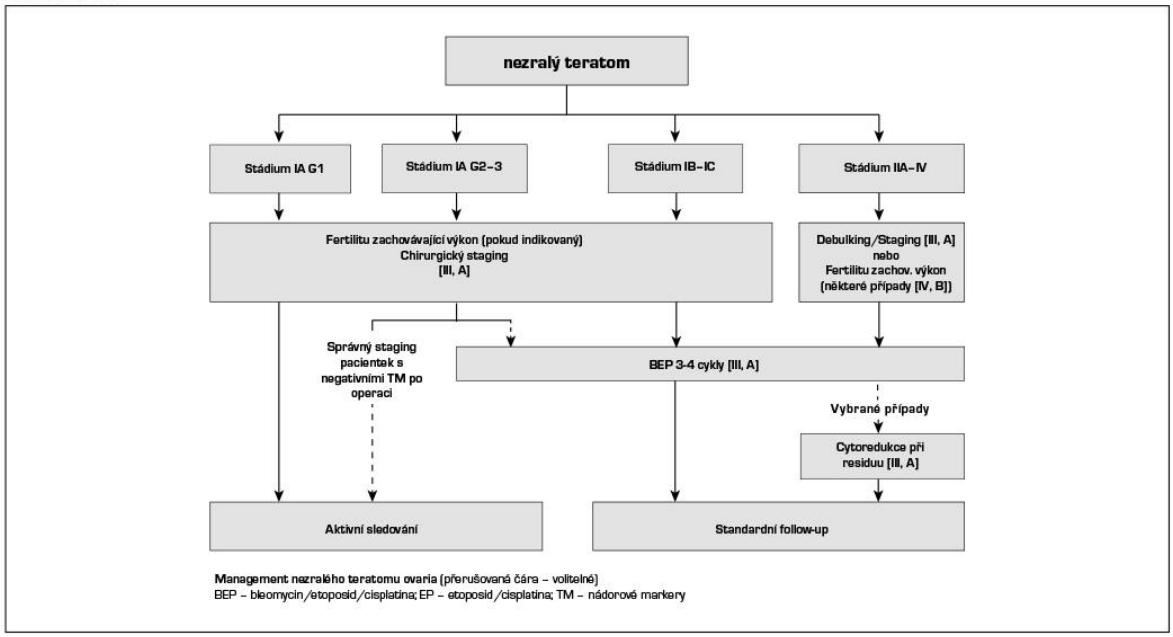

Management nezralého teratomu ovaria (přerušovaná čára – volitelné)
BEP – bleomycin/etoposid/cisplatina; EP – etoposid/cisplatina; TM – nádorové markery

Standardní adjuvantní terapie

	dávka (mg/m²)	den aplikace	opakování cyklu
BEP (cisplatina, etoposid, bleomycin)			
DDP	20	1.–5.	
etoposid	100	1.–5.	
bleomycin	30 mg	2., 9., 16. nebo 1., 8., 15.	à 3 týdny
EP (etoposid, cisplatina)			
DDP	20	1.–5.	
etoposid	100	1.–5.	à 3 týdny
CE (etoposid, karboplatina)			
etoposid	120	1.–3.	
CBDCA	400	1.	à 4 týdny

Adjuvantní chemoterapie ve stádiu IA grade 2 a 3 a ve stádiu IB a IC zůstává kontroverzní

Management tumoru ze žloutkového váčku

U yolk sac tumorů ve stádiu IA - IB lze zvážit aktivní sledování v případě kompletního stagingu a při negativních pooperačních TM (AFP), ale tento přístup není univerzálně akceptovaný a je nutné ho diskutovat s pacientkou

Nejčastěji používanou kombinovanou chemoterapií u germinálních tumorů je 5 denní BEP.

Tabulka č. 7

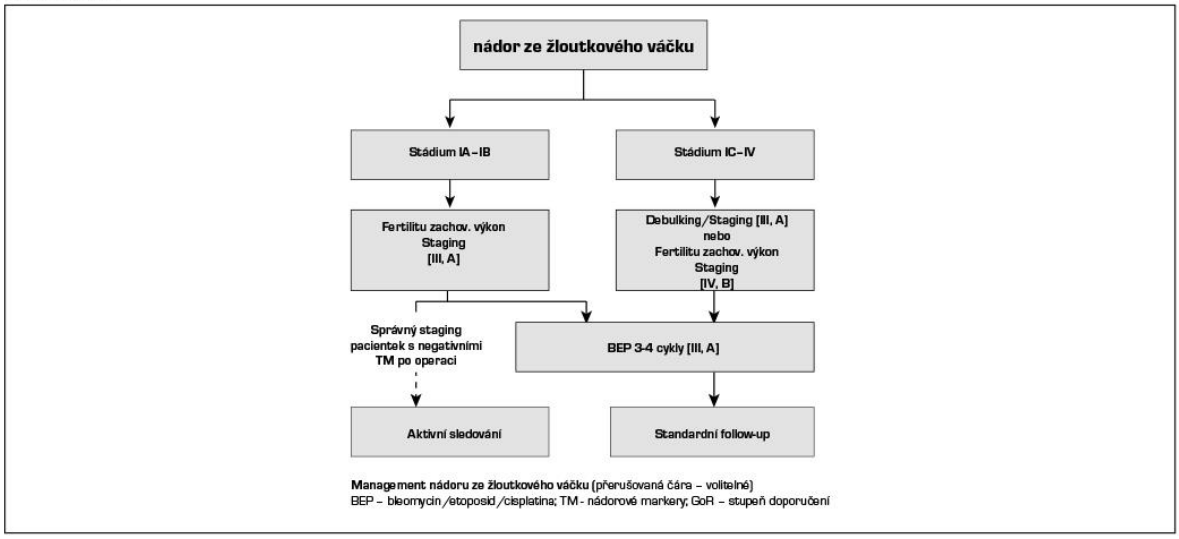

Management nádoru ze žloutkového váčku (přerušovaná čára – volitelné)
BEP – bleomycin/etoposid/cisplatina; TM - nádorové markery; GoR – stupeň doporučení

Neexistuje standardní doporučení pro rekurentní onemocnění, zejména „salvage“ terapii. Lze zvážit léčbu jako u testikulárních a/nebo extragonadálních germinativních nádorů (režimy na bázi cisplatiny, ifosfamidu, paklitaxelu: VeIP (vinblastin, IFO, DDP), TIP (paklitaxel, IFO, DDP), VAC (vinkristin, daktinomycin, cyklofosfamid), paklitaxel/gemcitabin, paklitaxel/CBDCA, docetaxel/CBDCA, paklitaxel/IFO, platina-refrakterní a rezistentní pacientky mají horší prognózu při rekurenci.

<u>Nádory ze zárodečných pruhů a stromatu gonád</u>

Managment granulosa cell tumorů

Chirurgická léčba je vždy základní léčebnou modalitou. Slouží ke stanovení diagnózy, biologické povahy nádoru, stagingu a je royhodujícím léčebným výkonem. Rozsah chirurgického výkonu se v zásadě neliší od epiteliálních ovariálních tumoru.

Tabulka č. 8

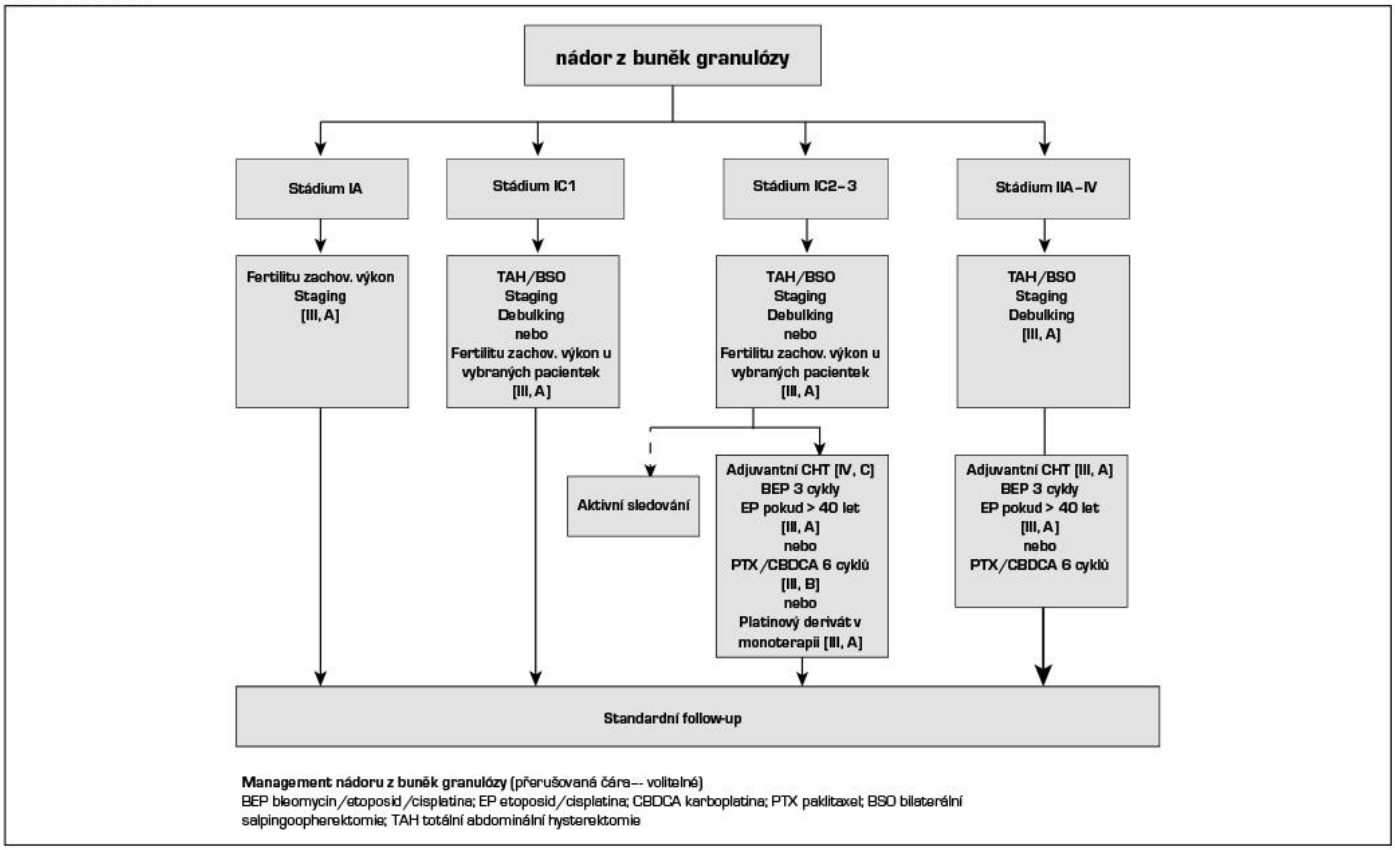

Management nádoru z buněk granulózy (přerušovaná čára-- volitelné)
BEP bleomycin/etoposid/cisplatina; EP etoposid/cisplatina; CBDCA karboplatina; PTX paklitaxel; BSO bilaterální salpingoopherektomie; TAH totální abdominální hysterektomie

Nejčastěji používané režimy:

A/ **BEP** (cisplatina, etoposid, bleomycin), **EP** (cisplatina, etoposid) – nejčastěji požívaný režim

B/ **Paklitaxel/platinový derivát**

C/ **CAP** (cyklofosfamid, doxorubicin, cisplatina) nebo platinový derivát v monoterapii

Bleomycin by neměl být aplikovaný u pacientek starších 40 let nebo u těch, které mají již existující plicní onemocnění.

A/ **BEP** (Interval 21-24 dní) cisplatina 20 mg/m i.v. D1-5 etoposid 100 mg /m^2 D1-5 bleomycin 15 IU i.v. D1-3

B/ **BEP** (modifikovaný) cisplatina 20 mg/m i.v. D1-5 etoposid 100 mg /m^2 D1-5 bleomycin 30 IU i.v. D1, D8, D15

C/ **Paklitaxel/platinový derivát**

Další alternativní režimy:

BIP (cisplatina, ifosfamid, bleomycin)

paklitaxel / IFO, paklitaxel / gemcitabin

V této indikaci lze v případě recidivy onemocnění u pacientek zvážit i hormonoterapii IA (letrozol, anastrozol), tamoxifen, leuprolin acetát (GnRH analog). V rámci klinických studií je popisovaný i efekt bevacizumabu.

Poznámka: cisplatinu lze v kombinacích nahradit CBDCA v odpovídající dávce

Management tumorů ovaria Leydigových a Sertoiho buněk

Tabulka č. 9

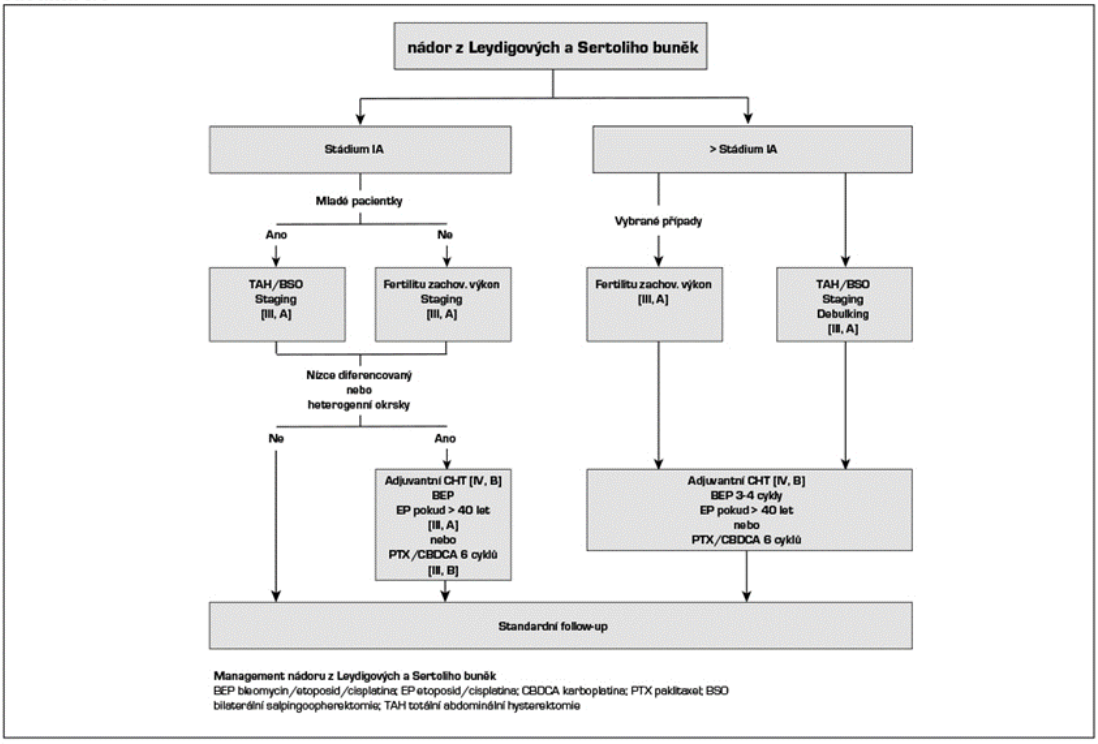

Management nádoru z Leydigových a Sertoliho buněk
BEP bleomycin/etoposid/cisplatina; EP etoposid/cisplatina; CBDCA karboplatina; PTX paklitaxel; BSO bilaterální salpingoopherektomie; TAH totální abdominální hysterektomie

Management malobuněčného karcinomu ovaria hyperkalcemického typu

Tabulka č. 10

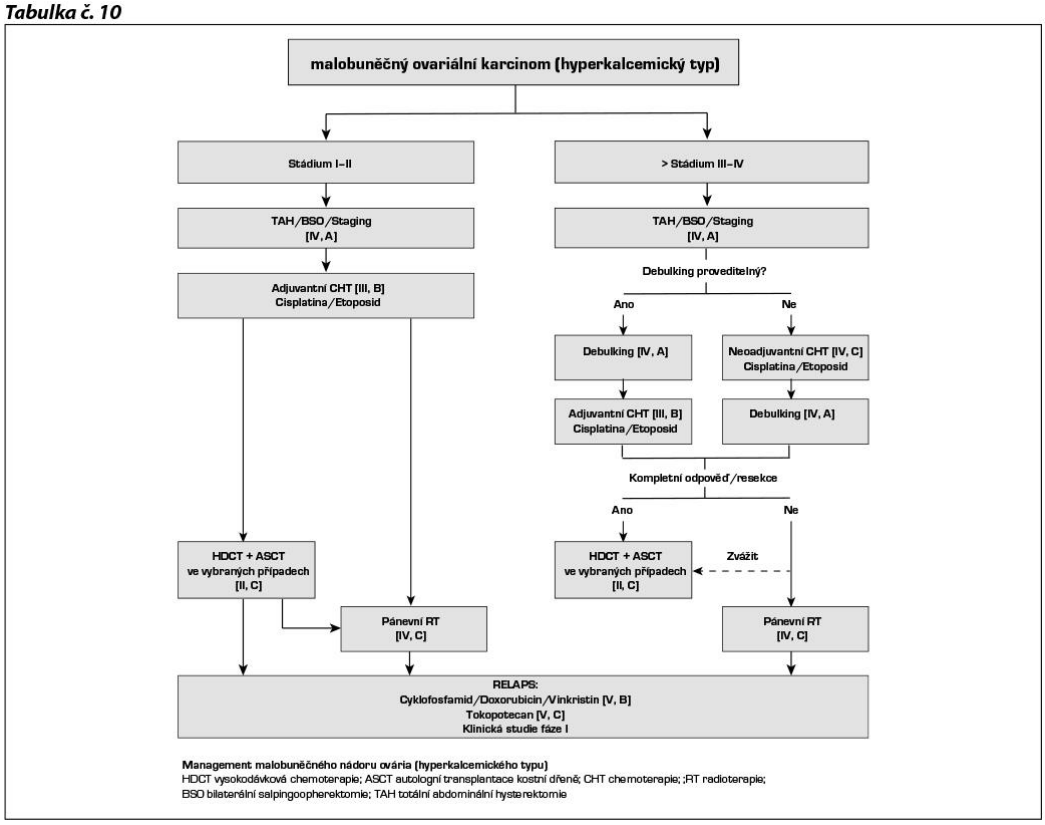

Management malobuněčného nádoru ovária (hyperkalcemického typu)
HDCT vysokodávková chemoterapie; ASCT autologní transplantace kostní dřeně; CHT chemoterapie; ;RT radioterapie; BSO bilaterální salpingoopherektomie; TAH totální abdominální hysterektomie

U pacientek, které dosáhly CR po operaci a/nebo chemoterapii je autologní transplantace podpořená high dose chemoterapií spojená s lepším přežíváním. Režimy používané u relabujícího onemocnění zahrňují cyclofosfamid/doxorubicin/vincristin a jsou také studie, které potvrdili aktivitu CBDCA, paklitaxelu a topotecanu.

Jedná se o raritni diagnozu, aktualně se v rámci terapie používaji i PD-L1 inhibitory v kombinaci s chemoterapii.

10 Doporučení sledování:

- kontrola za měsíc po skončené léčbě;
- další kontroly po třech měsících do konce 2. roku od ukončení léčby v 3. - 5. roku sledování po 6 měsících;
- dále kontroly 1x ročně.

Prováděná vyšetření:

- komplexní gynekologické vyšetření + sonografie malé pánve;
- neexistuje konsenzus stran odebírání TM – na základě našich zkušeností odebíráme po 3-6 měsících od ukončení léčby ty, které byly dříve zvýšené;
- základní laboratorní vyšetření;
- další vyšetření podle klinické potřeby pouze při podezření na recidivu tumoru. (sono břicha, CT, rektoskopie, cystoskopie atd.)

Intenzivní dispenzarizace je indikována u pacientek po konzervativní operaci či bez adjuvantní chemoterapie

restagingová vyšetření vhodné provádět v 1-2letých intervalech v závislosti od ukončení onkologické léčby a klinickém nálezu.

11 Stanovení odpovědné osoby za sledování:

Dispenzarizace pacientek je vedená lékařem onkogynekologické ambulance nebo klinickým onkologem.

12 Literatura:

(včetně citace doporučení odborné společnosti)

ÚZIS ČR, NOR ČR 2015, Novotvary 2016 ČR, Cancer incidence 2016 in the Czech Republic: s. 131-138.

TNM klasifikace zhoubných nádorů. 8. vydání, 2018.

www.esgo.org

Klener P. jr., Klener P.: Principy protinádorové léčby, Praha, Galén, 2015.

Zásady cytostatické léčby maligních onkologických onemocnění. ČOS ČLS JEP platnost od 1. 3. 2016

www.linkos.cz

www. nccn.org

Burger RA et al. Incorporation of Bevacizumab in the Primary Treatment of Ovarian Cancer. N Engl J Med 2011; 365: 2473-83.

Peren TJ et al. Phase 3 Trial of Bevacizumab in Ovarian Cancer. N Engl J Med 2011; 365: 2484-96.

Aghajanian C, et al. OCEANS: a randomized, double-blind, placebocontrolled phase III trial of chemotherapy with or without bevacizumab in patients with platinum-sensitive recurrent epithelial ovarian, primary peritoneal, or fallopian tube cancer. J Clin Oncol. 2012 Jun 10;30(17):2039- 45. (OCEANS).

Parmar MK, Ledermann JA, Colombo N, et al. Paclitaxel plus platinum- based chemotherapy versus conventional platinum-based chemotherapy in women with relapsed ovarian cancer: the ICON4/AGO-OVAR-2.2 trial. Lancet 2003; 361: 2099-2106.

Katsumata N, Yasuda M, Takahashi F, et al. Dose-dense paclitaxel once a week in combination with carboplatin every 3 weeks for advanced ovarian cancer: a phase 3, open-label, randomised controlled trial. Lancet 2009; 374: 1331-1338.

Strauss HG, Henze A, Teichmann A, et al. Phase II trial of docetaxel and carboplatin in recurrent platinum-sensitive ovarian, peritoneal and tubal cancer. Gynecol Oncol 2007; 104: 612-616.

Pfisterer J, Plante M, Vergote I, et al. Gemcitabine plus carboplatin compared with carboplatin in patients with platinum-sensitive recurrent ovarian cancer: an intergroup trial of the AGO-OVAR, the NCIC CTG, and the EORTC GCG. J Clin Oncol 2006; 24: 4699-4707.

Pujade-Lauraine E, Wagner U, Aavall-Lundqvist E, et al. Pegylated liposomal doxorubicin and carboplatin compared with paclitaxel and carboplatin for patients with platinum-sensitive ovarian cancer in late relapse. J Clin Oncol 2010; 28: 3323-3329.

Rose PG. Gemcitabine reverses platinum resistance in platinum-resistant ovarian and peritoneal carcinoma. Int J Gynecol Cancer 2005;15:18-22.

Rose PG, Blessing JA, Ball HG, et al. A phase II study of docetaxel in paclitaxel-resistant ovarian and peritoneal carcinoma: a Gynecologic Oncology Group study. Gynecol Oncol 2003; 88: 130-135.

Rose PG, Blessing JA, Mayer AR, Homesley HD. Prolonged oral etoposide as second-line therapy for platinum- resistant and platinum-sensitive ovarian carcinoma: a Gynecologic Oncology Group study. J Clin Oncol 1998;16:405- 410

Mutch DG, Orlando M, Goss T, et al. Randomized phase III trial of gemcitabine compared with pegylated liposomal doxorubicin in patients with platinum- resistant ovarian cancer. J Clin Oncol 2007; 25: 2811-2818.

Ferrandina G, Ludovisi M, Lorusso D, et al. Phase III trial of gemcitabine compared with pegylated liposomal doxorubicin in progressive or recurrent o ovarian cancer. J Clin Oncol 2008; 26: 890-896.

Markman M, Blessing J, Rubin SC, et al. Phase II trial of weekly paclitaxel (80 mg/m) in platinum and paclitaxel- resistant ovarian and primary peritoneal cancers: a Gynecologic Oncology Group study. Gynecol Oncol 2006; 101: 436-440.

Gordon AN, Tonda M, Sun S, Rackoff W. Long-term survival advantage for women treated with pegylated liposomal doxorubicin compared with topotecan in a phase 3 randomized study of recurrent and refractory epithelial ovarian cancer. Gynecol Oncol 2004; 95: 1-8.

Sehouli J, Stengel D, Harter P, et al. Topotecan weekly versus conventional 5 – day schedule in patients with platinum-resistant ovarian cancer: A randomized multicenter phase II trial of the North-Eastern German Society of Gynecological Oncology Ovarian Cancer Study Group. J Clin Oncol 2011; 29: 242-248.

Modrá kniha České onkologické společnosti. Vydal MOÚ, Žlutý kopec 7, 656 53 Brno, www.mou.cz.